

Jungwirth Walther

# Tubuläre Mammadeformität

## -Panel – Diskussion-



Salzburg  
Austria



## Tuberous Breasts

Jean Louis Grolleau  
PRS 104 /1999

unproportionales Brustwachstum

3 Typen der tubulären Deformität

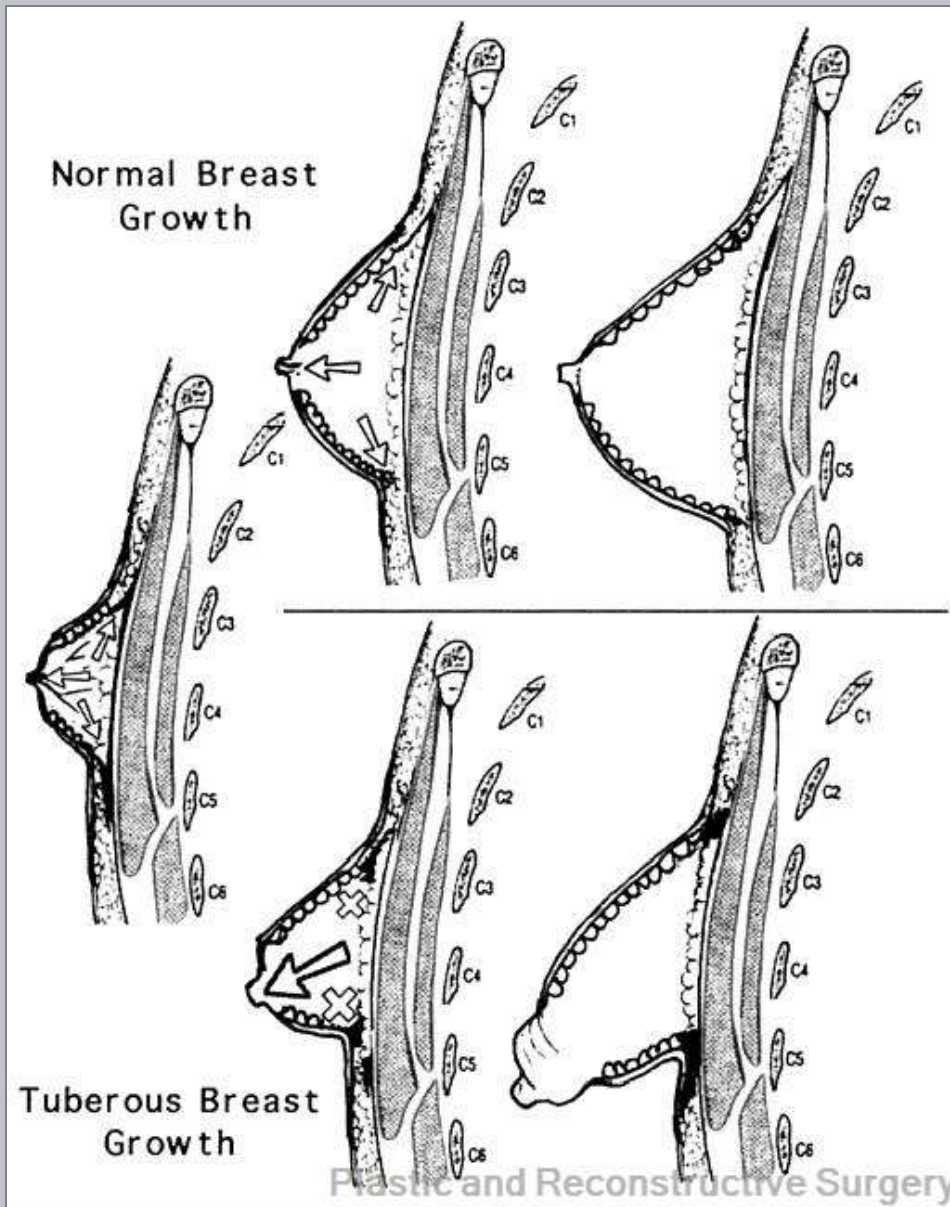
[Breast Base Anomalies: Treatment Strategy for Tuberous Breasts, Minor Deformities, and Asymmetry](#)

Grolleau, Jean-Louis; Lanfrey, Etienne;  
Lavigne, Bruno; Chavoïn, Jean-Pierre;  
Costagliola, Michel

Plastic and Reconstructive Surgery.  
104(7):2040-2048, December 1999.

doi:

## Klassifikation nach Grolleau

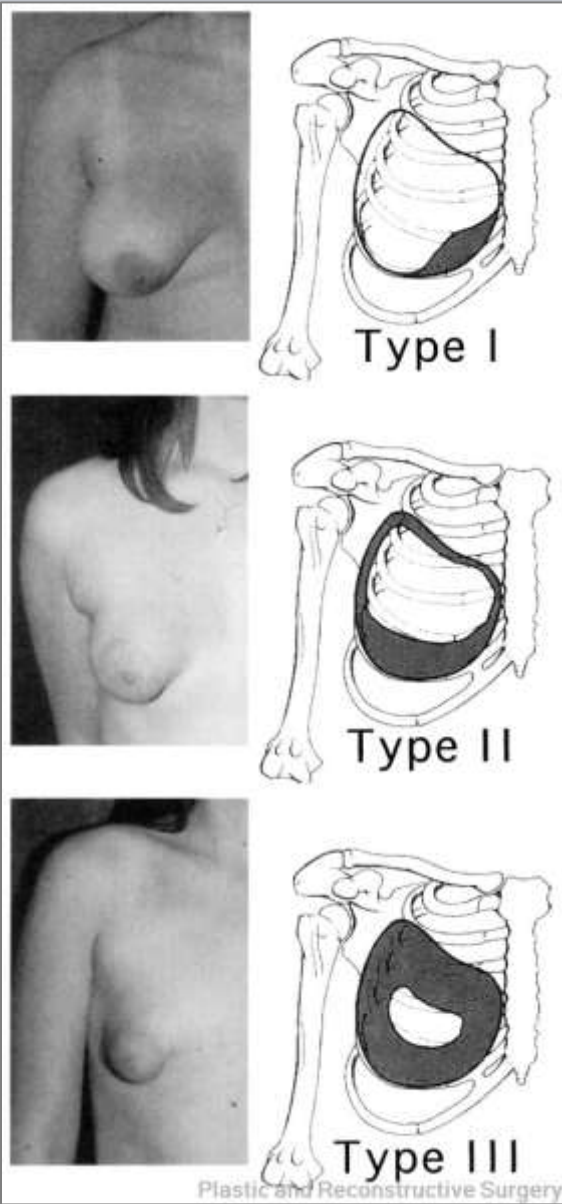


Normal breast development with forward and peripheral expansion.

Development of a tuberos breast, with limited peripheral expansion and exaggerated forward expansion.

# Tubuläre Mamma-Deformität W. Jungwirth

## Klassifikation nach Grolleau



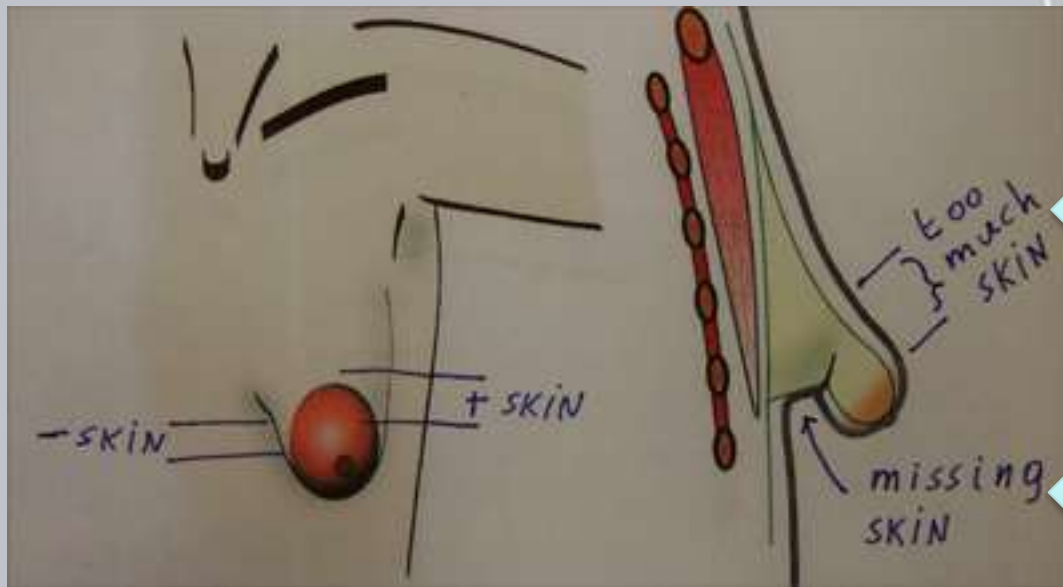
**Classification system.**

**Type I breasts have hypoplasia of the lower medial quadrant.**

**Type II breasts have hypoplasia of both lower quadrants.**

**Type III breasts have hypoplasia of all four quadrants.**

Unterschiedliche  
Hautverteilung



periareolär  
zuviel Haut

perimammär  
zuwenig Haut

## Therapiekonzept für Tubuläre Deformität Typ 3

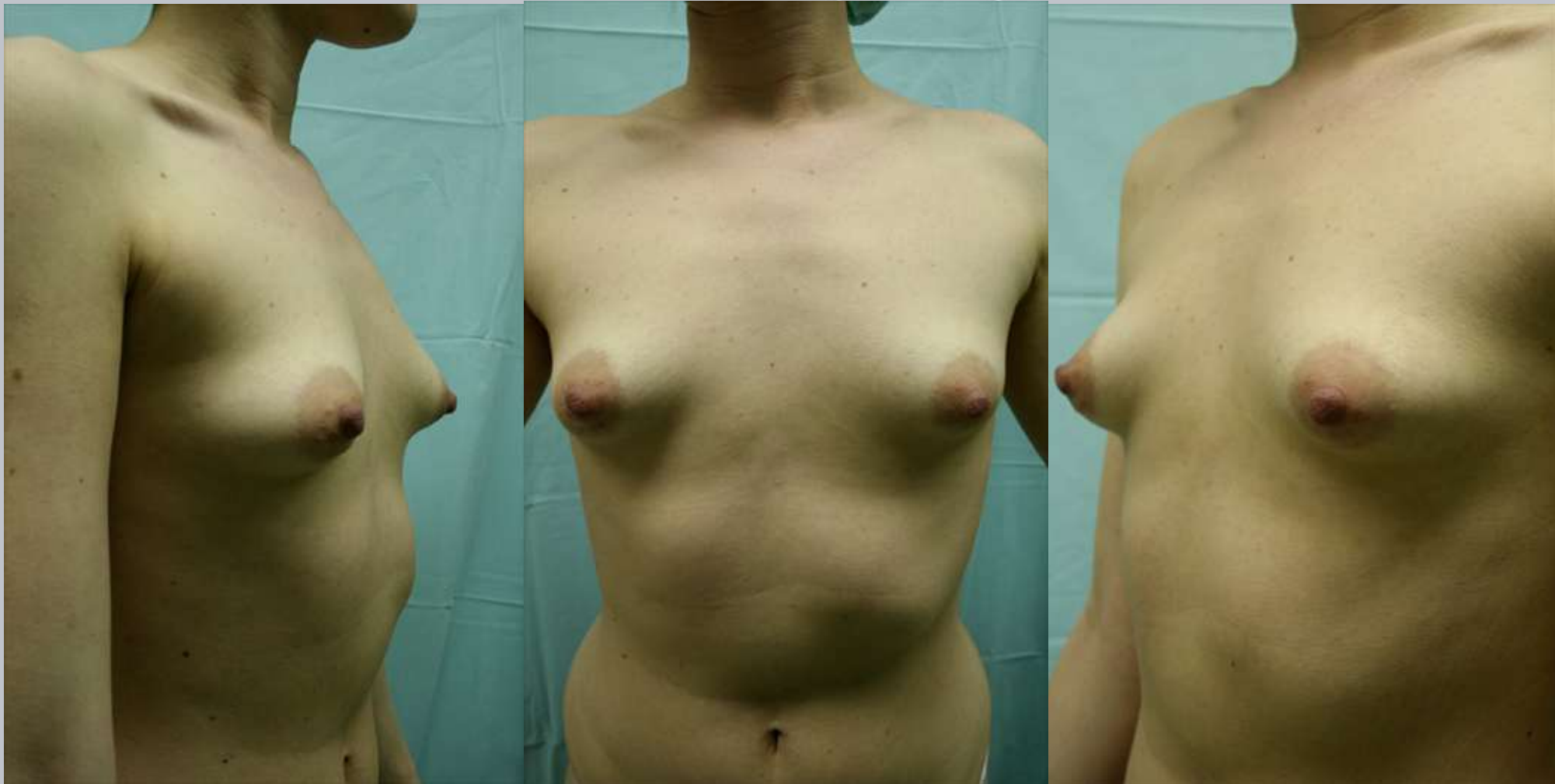
verkleinere zu großen periareolären  
Hautmantel:

**Periaroläre Mastopexie**

erweitere zu kleinen circum-mammären  
Hautmantel:

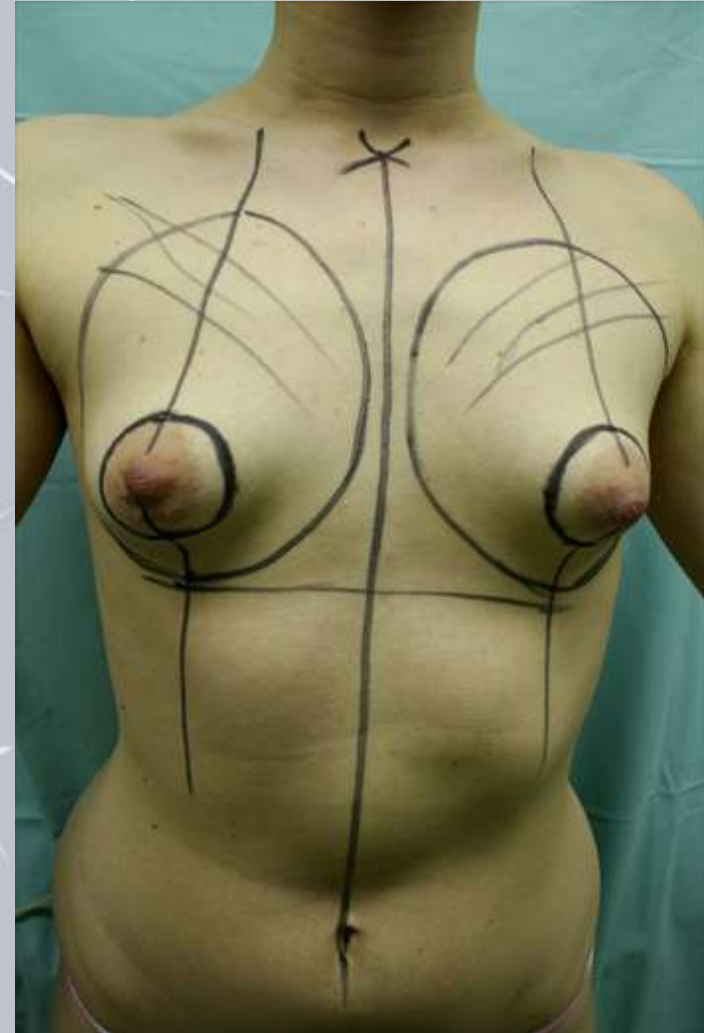
**Muscle Cap Mamma Augmentation**

**Tubuläre Deformität Typ 3  
19 jährige Patientin**



## Tubuläre Deformität Typ 3

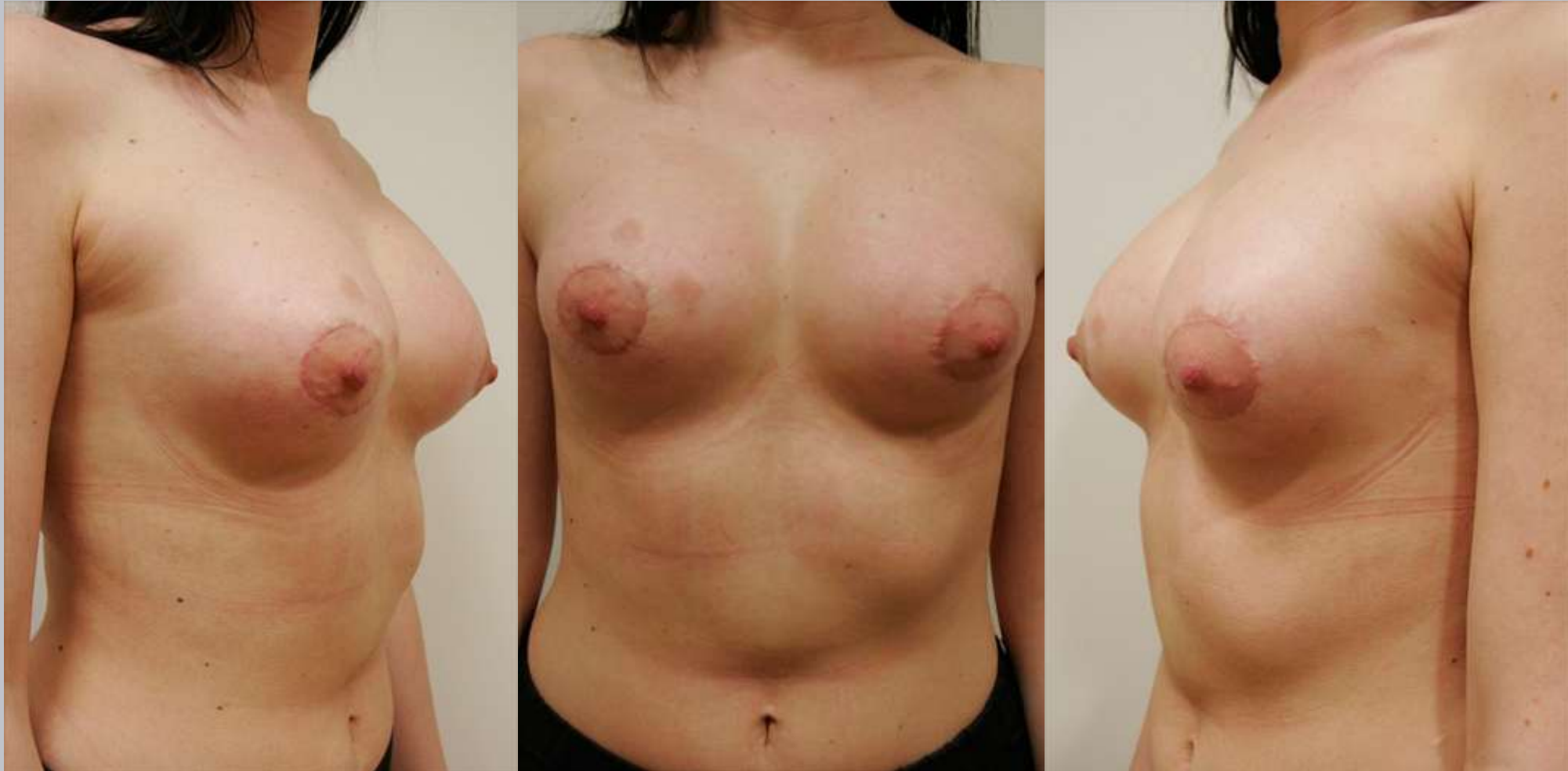
**Periaroläre Mastopexie**  
**Gore Tex Benelli Naht**  
**&**  
**Muscle Cap**  
**Mamma Augmentation**  
**Kohäsives, anatomisches**  
**Implantat 320g**



Tubuläre Mamma-Deformität

W. Jungwirth

## 4 Wochen postop Mastopexie & Augmentation



Tubuläre Mamma-Deformität

W. Jungwirth

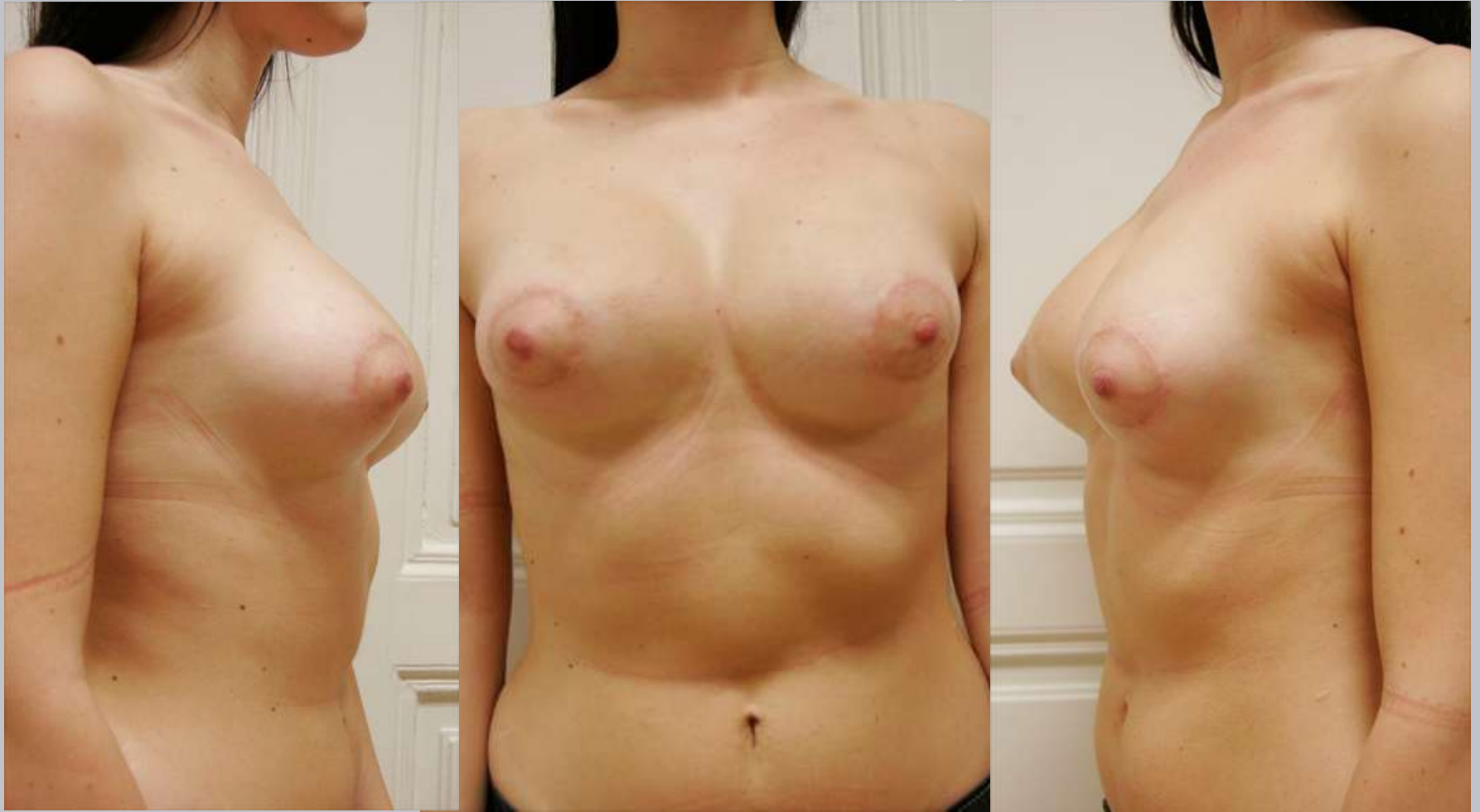
## 4 Wochen postop Mastopexie & Augmentation



Tubuläre Mamma-Deformität

W. Jungwirth

## 6 Monate postop Mastopexie & Augmentation



**Tubuläre Deformität**

**Typ 3**

verkleinere zu großen  
periareolären

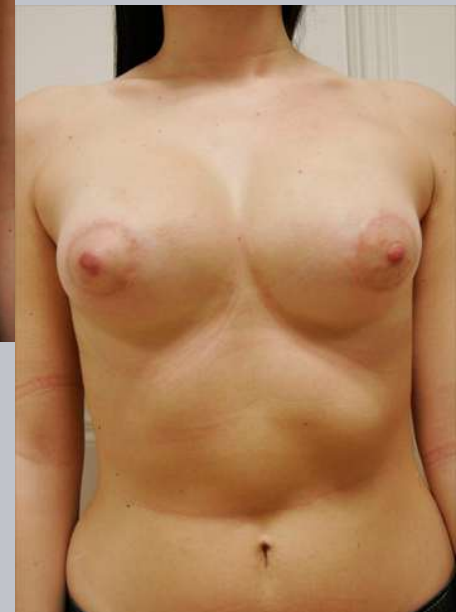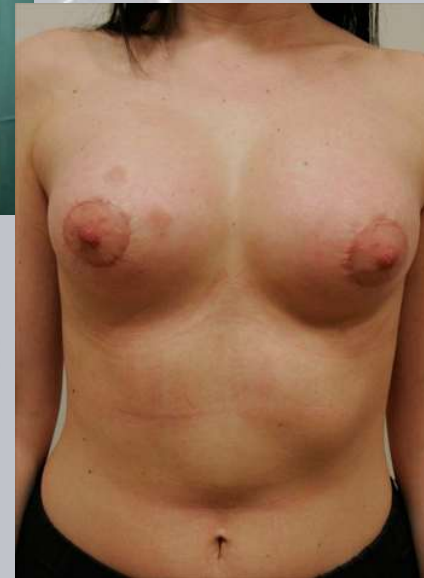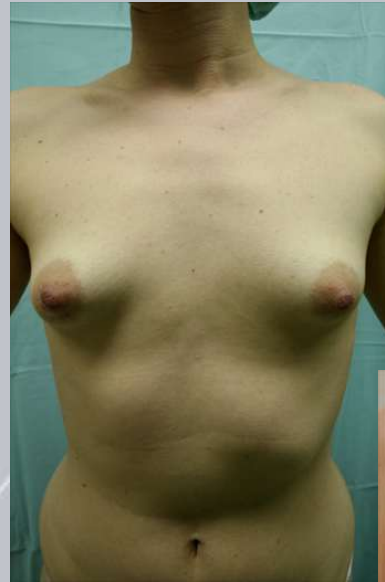Hautmantel:

Periaroläre  
Mastopexie

erweitere zu kleinen  
circum-mammären

Hautmantel:

Muscle Cap Mamma  
Augmentation



# Tubuläre Mamma-Deformität

W. Jungwirth

